

食管金属支架治疗 125 例食管狭窄和食管气管瘘临床分析

宛新建 李兆申 许国铭 孙振兴 王 娜 吴仁培 姚银珍
第二军医大学长海医院消化内科 (200433)

背景: 食管狭窄和食管气管瘘是临床常见疾病,近年来食管金属支架逐渐成为其治疗的重要手段,并取得了良好的疗效。**目的:** 探讨食管金属支架治疗食管狭窄和食管气管瘘的临床疗效。**方法:** 选择 125 例良恶性食管狭窄和食管气管瘘患者,行内镜和 X 线检查以明确狭窄或瘘口的部位和性质。在 X 线引导下置入食管金属支架,术后密切随访观察临床疗效和并发症。**结果:** 支架术后 2 周内,所有患者的吞咽困难均显著改善;食管气管瘘患者的呛咳均显著缓解,仅 5 例患者进流质时仍有轻微呛咳;86 例 (68.8%) 患者术后出现胸痛,8 例 (6.4%) 发生消化道出血,4 例 (3.2%) 出现支架移位。术后平均随访时间为 18 个月。吞咽困难的平均缓解时间为 7.4 个月,27 例恶性食管狭窄患者平均于术后 6.4 个月因肿瘤组织增生而导致再狭窄,8 例良性食管狭窄患者平均于术后 12.8 个月因肉芽组织增生而导致再狭窄。38 例患者有胃(或肠)食管反流表现,大多为吻合口支架或食管下段支架。7 例患者出现支架移位。恶性食管狭窄患者支架术后平均存活时间为 11.8 个月。**结论:** 食管金属支架能有效治疗良恶性食管狭窄和食管气管瘘,提高患者的生活质量。但支架术后再狭窄、食管功能紊乱和支架移位等并发症目前仍无法避免,且可能对支架的临床应用产生一定影响。

关键词 食管狭窄; 食管气管瘘; 支架; 治疗; 并发症

Esophageal Metallic Stent in the Treatment of Esophageal Stenosis and Esophago-tracheal Fistula: A Clinical Analysis of 125 Cases WAN Xinjian, LI Zhaoshen, XU Guoming, SUN Zhenxing, WANG Na, WU Renpei, YAO Yinzhen. Department of Gastroenterology, Changhai Hospital, The Second Military Medical University, Shanghai (200433)

Background: Esophageal stenosis and esophago-tracheal fistula are common clinical diseases. Recently esophageal metallic stent has become the important treatment method for these disorders with good efficacy. **Aims:** To appraise the clinical efficacy of esophageal metallic stent in the treatment of esophageal stenosis and esophago-tracheal fistula. **Methods:** One hundred and twenty-five patients with benign and malignant esophageal stenosis and esophago-tracheal fistula were enrolled. The sites and characteristic of the stenosis or fistula were verified by endoscopy and X-ray. The esophageal metallic stent was placed under the guidance of X-ray, and the clinical effectiveness as well as complications were closely observed during follow-up after stenting. **Results:** Within the postoperative 2 weeks, the dysphagia was much improved in all patients; The choking and coughing were greatly relieved in all patients with esophago-tracheal fistula, only 5 patients had little coughing while drinking liquid. Eighty-six patients (68.8%) had chest pain after stenting, 8 (6.4%) gastrointestinal hemorrhage, and 4 (3.2%) stent displacement. The average follow-up period after stenting was 18 months. The average duration of remission of dysphagia was 7.4 months. Restenosis occurred in 27 patients with malignant esophageal stenosis 6.4 months after stenting because of hyperplasia of tumorous tissues; 8 patients with benign esophageal stenosis had restenosis 12.8 months after stenting, due to hyperplastic granulation tissues. Thirty-eight patients had gastro- or duodenal-esophageal reflux, most of them had stents situated at the anastomotic stoma or lower esophagus. Seven patients had stent displacement. The average survival period of patients with malignant esophageal stenosis was 11.8 months after stenting. **Conclusions:** The benign and malignant esophageal stenosis, and esophago-tracheal fistula can be treated with esophageal metallic stent effectively, and the patients' quality of life is much improved. But complications as restenosis, disordered esophageal function and stent displacement are unavoidable and may influence the clinical use of stenting.

Key words Esophageal Stenosis; Tracheoesophageal Fistula; Stents; Therapy; Complications

食管狭窄和食管气管瘘是临床常见疾病,按传统方法治疗患者痛苦大且复发率高。近年来食管金

属支架在临床上得到广泛应用,逐渐成为治疗食管狭窄和食管气管瘘的重要手段,并取得了良好的疗

效,在一定程度上取代了传统的治疗方法。我院自1993年起应用食管金属支架治疗了125例良恶性食管狭窄和食管气管瘘患者,现对其临床疗效作一探讨。

对象与方法

一、病例资料

1. 一般资料:1993年4月~2003年4月共125例患者在我院接受食管金属支架治疗,其中男81例,女44例,平均年龄67.5岁±14.6岁。食管癌伴狭窄67例(均未行手术或放疗),食管癌术后吻合口狭窄34例,食管烧伤后狭窄4例,食管癌性狭窄伴食管气管瘘20例。

2. 临床表现:患者的主要临床表现为吞咽困难、呛咳、胸痛、发热、体重减轻以及食管癌局部或全身转移的表现。吞咽困难根据严重程度分为4级:不能进食为0级,仅能进流质为1级,进半流质为2级,进普食为3级。所有患者均有不同程度的吞咽困难,其中0级17例,1级57例,2级51例,平均级数1.27±0.69。20例食管气管瘘患者进流质或半流质时出现呛咳。56例患者有胸痛表现;37例出现发热;14例出现食管癌局部或全身转移的表现,其中纵隔或肺部转移6例,肝脏转移3例,其他部位转移5例。患者平均体重为56.4 kg±7.2 kg。

3. 影像学检查:所有患者均行内镜和X线检查以明确食管狭窄的部位、性质、程度或食管气管瘘的部位等情况(见表1)。

二、支架置入

1. 器械:Olympus 200、230、240型电子胃镜和XQ20型纤维胃镜,岛津500MA X光机和Phylipus X光机,引导钢丝(即导丝,直径0.38 inch,长300 cm),Savary锥形硅胶扩张器(直径0.5~2 cm),Rigiflex TTS或OTW气囊扩张导管

(气囊直径12 mm,长8 cm),气囊扩张压力泵,造影剂。10年来曾先后采用了多种类型的食管金属支架,其中包括Microwasive Ultraflex和Wall stent (Boston Scientific Corporation)以及国产的食管金属支架(淮阴西格玛公司)。支架材料主要为医用不锈钢,少数为镍钛记忆合金。多数支架为白膜式表面覆膜的金属支架,由金属丝编织成“Z”型或网状结构,扩张后的直径一般为18~20 mm,长度具有多种规格,也可根据病变情况定制。多数支架扩张后呈圆柱状,少数根据病情需要设计成近端或两端喇叭口状,一般用于吻合口狭窄或食管气管瘘伴癌性狭窄。每种支架均配有相应的传送装置。

2. 操作方法:所有患者均在X线引导下置入食管金属支架。首先对患者行胃镜检查,以明确狭窄或瘘口的部位和距门齿的确切距离,并观察病变处形态特点。然后插入导丝,使其越过狭窄部位进入胃腔或十二指肠腔。退出胃镜并保留导丝,循导丝用硅胶扩张器对狭窄部位进行逐级渐次扩张,使管腔扩张后内径达10 mm左右。退出硅胶扩张器和导丝,再次插入胃镜,观察狭窄段长度及其上下段形态。在X线引导下,分别在距狭窄段上下端2 cm的黏膜下注入造影剂作为标记,也可于腹部体表黏贴铅条进行标记,测量标记位置间的长度以确定支架长度。在X线引导下插入导丝,退出胃镜,循导丝插入支架及其传送装置,使支架前端到达狭窄段下端的标记部位,按操作说明书释放支架,使支架的上下端分别距狭窄段两端2 cm左右。待支架扩张后退出导丝和传送装置,插入胃镜观察支架扩张情况。

三、术后随访

所有患者术后均接受近期和远期随访以密切观察临床疗效和并发症。主要观察进食时吞咽困难是否改善、呛咳是否缓解,有无胸痛、消化道出血、

表1 食管狭窄和食管气管瘘的影像学特点(±s)

组别	例数	距门齿距离(cm)	长度(cm)	内径(mm)	侵犯管壁范围(%)
食管癌伴狭窄	67	32.4±6.7	6.5±3.6	7.8±3.4	62±38
吻合口狭窄					
瘢痕	11	29.4±8.5		5.7±2.6	
癌复发	23	28.3±7.6	4.8±1.9	4.5±1.4	50±25
烧伤后狭窄	4	28.6±4.8	6.2±1.7	5.9±1.4	65±25
食管气管瘘	20				
瘘口		27.9±6.5		3.1±1.3	
伴癌性狭窄		28.4±5.8	4.7±1.6	7.8±2.5	75±25

穿孔、支架移位和堵塞、食管再狭窄等并发症,以及患者的体重等身体状况有无改善、恶性狭窄患者的术后存活时间等。

四、统计学处理

采用 SPSS 10.0 统计软件进行统计学处理,支架术前后指标以 *t* 检验进行比较, $P < 0.05$ 为差异有显著性。

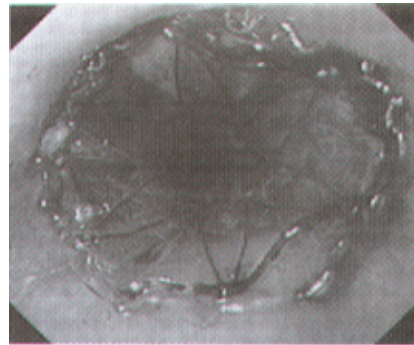
结 果

一、支架置入操作

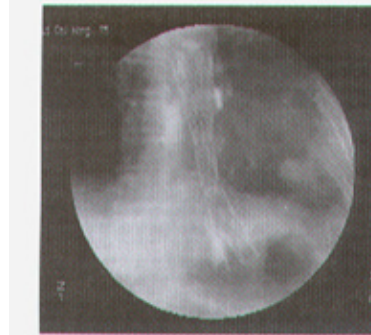所有患者均成功置入食管金属支架,手术过程顺利,未发生剧烈疼痛、出血、食管黏膜套叠和穿孔等操作相关并发症。术后常规行内镜和 X 线检查,结果发现大多数支架扩张良好(见图 1),仅 4 例呈不完全扩张,但仍保持通畅。

二、支架术后近期(2 周内)临床观察

支架术后 2 周内密切观察患者的病情变化,结果发现所有患者的吞咽困难均显著改善,吞咽困难的平均级数由术前的 1.27 ± 0.69 升至 2.40 ± 0.55 (见表 2)。除 9 例患者因胸痛和呕吐不能进食外,其余患者术后第二天均可进流质或半流质。食管气管瘘患者的呛咳均显著缓解,仅 5 例患者进流质时仍有轻微呛咳(见表 2),X 线钡餐复查提示少量钡剂沿支架边缘漏入气管,说明虽仍有轻微食管气管瘘,但程度明显减轻。86 例(68.8%)患者术后出现胸痛,其中 57 例自行缓解,21 例药物可控制,8 例呈顽固性胸痛,持续不能缓解。8 例(6.4%)患者术后发生消化道出血,主要表现为黑便,仅 2 例出现呕血,内镜复查提示为肿瘤组织在支架扩张挤压下破溃所致,经止血治疗后均获缓解。4 例(3.2%)患者出现支架移位,其中 2 例支架脱入胃腔或十二指肠腔,均在内镜下取出,尔后置入一新支架,另 2 例在内镜下将支架复位。3 例患者分别于术后 5 天、7 天和 8 天因食物嵌顿而出现支架堵塞,经内镜处理后解除。4 例患者术后 2 周内因肿瘤进展而死亡,与支架置入无关。各类良恶性食管狭窄和食管气管



支架术后内镜照片



支架术后 X 线照片

图 1 支架术后的内镜和 X 线照片

瘘患者的具体随访结果见表 3。

三、支架术后远期(>1 个月)临床观察

患者临床症状显著缓解后即可出院,出院后对 94 例患者进行了密切随访观察,其中食管癌 52 例,吻合口瘘 10 例,吻合口癌复发 17 例,烧伤后狭窄 4 例,食管气管瘘 11 例,术后平均随访时间为 1 个月。大多数患者能保持较长时间的进食通畅,吞咽困难的平均缓解时间为 7.4 个月。39 例患者复发吞咽困难,其中 27 例恶性食管狭窄患者平均于术后 6.4 个月再次出现吞咽困难(再狭窄),内镜检查提示为肿瘤组织沿支架两端或网眼向食管腔内增生、浸润所致,19 例经内镜下硅胶扩张器扩张后缓解,8 例在原有支架的基础上再置入一支架;4 例患者出现支架内食物嵌顿,均经内镜处理后解除;

表 2 支架术前后患者主要临床表现比较

组别	吞咽困难(食管狭窄)				平均级数($\bar{x} \pm s$)	呛咳(食管气管瘘)
	0 级(n)	1 级(n)	2 级(n)	3 级(n)		
术前	17	57	51	0	1.27 ± 0.69	100% (20/20)
术后	0	4	67	54	$2.40 \pm 0.55^*$	25%* (5/20)

*与术前比较, $P < 0.01$

表3 支架术后近期(2周内)随访结果(n)

组别	例数	吞咽困难				呛咳缓解	胸痛	消化道出血	支架移位	支架堵塞	死亡
		0级	1级	2级	3级						
食管癌伴狭窄	67			45	22	52	6	1	3	3	
吻合口狭窄											
瘢痕	11			4	7	6	0	1	0	0	
痛复发	23		4	11	8	16	2	1	0	1	
烧伤后狭窄	4			1	3	1	0	0	0	0	
食管气管瘘	20			6	14	20	11	0	1	0	

8例良性食管狭窄患者(吻合口瘢痕5例,烧伤后狭窄3例)平均于术后12.8个月再次出现吞咽困难(再狭窄),内镜检查提示主要为大量肉芽组织增生所致,7例在内镜下行反复扩张治疗,1例再次置入支架,其中4例经多次扩张治疗后最终行手术治疗。11例食管气管瘘患者中,9例症状持续缓解,2例呛咳复发,内镜检查提示支架脱落,内镜下将支架取出并再次置入支架。38例患者有胃(或肠)食管反流表现,其中19例因吻合口狭窄置入支架,14例因食管下段癌置入支架,5例因食管上段癌置入支架;24例内镜检查提示反流性食管炎,11例出现反流所致的呼吸道症状。64例患者有长期胸痛表现,35例3个月后逐渐缓解,18例需一直服用止痛药,11例持续不能缓解。11例食管癌患者发生消化道出血,其中7例内镜检查提示为肿瘤组织增生破溃所致,经止血治疗后均获缓解。20例食管癌患者在术后不同时间出现发热等感染征象,7例内镜检查提示有食管局部感染灶,13例为全身感染。绝大多数患者支架位置良好,仅7例出现支架移位(5例因吻合口狭窄置入支架,2例因食管气管瘘置入支架),1例经手术将支架取出,其余在内镜下取出,2例再次置入支架。恶性食管狭窄患者支架术后平均存活时间为11.8个月。

讨 论

食管狭窄的病因主要包括食管癌、食管外压增加、食管癌术后瘢痕狭窄或复发以及食管烧伤后狭窄等。患者主要表现为不同程度的吞咽困难,大多数患者可通过手术方法解除狭窄,但尚有部分患者因多种原因,如病灶范围过大、手术耐受性差和手术难度大等而不能接受手术治疗,这时只能采取内镜下治疗,如内镜下扩张术、激光或微波治疗等。这些方法的短期疗效较好,患者的临床症状可很快缓

解,但术后狭窄复发率高,尤其是恶性狭窄患者。患者需长期反复接受治疗,痛苦较大、并发症较多且治疗费用昂贵^[1,2]。因此对于食管狭窄,迫切需要一种持久性的扩张治疗方法以提高临床疗效。食管气管瘘也是临床常见疾病,一般继发于食管癌或气管肿瘤,是癌灶局部扩散侵犯的结果,也有少数患者是由食管或气管局部感染所致。其传统治疗方法主要是手术治疗,但术后并发症多、复发率高,临床疗效十分有限。

食管金属支架是近10余年来发展起来的新技术,对食管狭窄在一段时间内具有持续扩张作用。近年来国外文献报道,采用食管金属支架治疗食管狭窄和食管气管瘘取得了良好的临床疗效,有效地缓解了患者的吞咽困难并能堵塞食管瘘口^[3,4]。我院自1993年起应用食管金属支架治疗良恶性食管狭窄和食管气管瘘,累计治疗了125例患者。所有患者均成功置入食管金属支架,手术过程顺利,未发生操作相关并发症。说明支架传送装置方便灵巧、适用性强,便于操作者掌握和推广应用。支架术的所有操作均应在X线引导下进行,以便于支架的准确定位和适时调整。建议术者应尽可能结合X线进行操作。除开展早期少量使用了未覆膜支架外,我院使用的主要是自膨式“Z”型不锈钢覆膜支架,此外也使用了少量自膨式“网状”不锈钢支架和镍钛记忆合金支架。结果表明这些支架能有效扩张狭窄部位,并能在食管内保持位置稳定。患者症状在术后短期内快速缓解,吞咽困难和呛咳得到有效控制。自膨式“Z”型不锈钢支架的扩张作用很强,对一些复杂的狭窄和瘢痕狭窄具有良好的扩张作用。针对食管气管瘘使用覆膜支架能有效堵塞瘘口,我院所有食管气管瘘患者均伴局部癌性狭窄,因此支架能有效固定,如不伴局部狭窄,则不适合用支架治疗。笔者等曾治疗过1例食管吻合口下方胃食管瘘患者,瘘口位于提入胸腔的胃壁,因无狭窄基础

而只能使用外径更大的支架,结果支架脱入胃腔。本组患者的远期随访结果显示大多数支架保持良好的扩张状态,说明这些支架的材料和设计符合长期使用的要求。

本组许多患者支架术后出现了一些并发症。部分患者术后有反流表现,主要是由支架术后食管功能紊乱所致,此外吻合口和贲门部的支架更形成了反流的“通道”。因此应鼓励使用近年来设计的防反流支架。少数患者术后(包括近期和远期)发生消化道出血,出血者均为食管癌患者,出血系支架扩张后挤压肿瘤组织、使肿瘤破溃或肿瘤组织增生破溃等所致,经止血治疗后均获缓解,随访中亦未再有出血表现。我院所用的支架在设计上无锐利的边缘和棱角,因此不会增加局部出血的风险。另有少数患者出现支架移位,分析原因主要为:支架术前管腔扩张内径过大;吻合口部位狭窄段过短;支架位置较高,刺激咽喉导致反复吞咽等。因此,在今后的操作中要注意术前应适当扩张狭窄部位,适当增加吻合口支架的内径,以及支架位置不宜偏高(上端距门齿不宜 < 20 cm)。

再狭窄是支架术后最为突出的临床问题^[5],本研究随访结果也提示了这样的结论。恶性狭窄主要是由于肿瘤组织沿支架两端或网眼向食管腔内增生、浸润所致;良性狭窄则因扩张后的支架刺激正常食管壁或瘢痕组织,引起组织增生所致,作者的前期研究提示,这种增生的组织主要为肉芽组织和纤维组织^[6]。发生再狭窄导致吞咽困难复发后,我院主要通过内镜下扩张和再置支架来解决,但仍有很高的复发率,甚至会引发其他并发症。因此支架

术后再狭窄确实是临床急需解决的课题。

总之,食管金属支架对于良恶性食管狭窄和食管气管瘘是一种积极有效的临床治疗手段,能提高患者的生活质量,但也存在许多可能影响支架临床应用的问题,如目前仍无法避免支架术后再狭窄、食管功能紊乱和支架移位等并发症。相信随着支架材料和设计工艺的不断进步,这些问题将被逐渐克服,使支架术取得更加良好的临床疗效。

参考文献

- 1 Nash CL, Gerdes H. Methods of palliation of esophageal and gastric cancer. *Surg Oncol Clin N Am*, 2002, 11: 459~483, xiii.
- 2 Weigel TL, Frumiento C, Gaumintz E. Endoluminal palliation for dysphagia secondary to esophageal carcinoma. *Surg Clin North Am*, 2002, 82: 747~761.
- 3 Mergener K, Kozarek RA. Stenting of the gastrointestinal tract. *Dig Dis*, 2002, 20: 173~181.
- 4 Petruzzello L, Costamagna G. Stenting in esophageal strictures. *Dig Dis*, 2002, 20: 154~166.
- 5 Takimoto Y, Nakamura T, Yamamoto Y, Kiyotani T, Teramachi M, Shimizu Y. The experimental replacement of a cervical esophageal segment with an artificial prosthesis with the use of collagen matrix and a silicone stent. *J Thorac Cardiovasc Surg*, 1998, 116: 98~106.
- 6 李兆申,宛新建,许国铭,王雯,湛先保,刘婧.“Z”型支架术对实验犬食管壁的损伤研究. *解放军医学杂志*, 2002, 27: 236~238.

(2003-05-26 收稿)